

## KARAKTERISTIK MORFOMETRIK DAN STUDI OSTEOLOGI IKAN KEURELING

Yusrizal Akmal<sup>1)</sup>, Fatmawati Saifuddin<sup>2)</sup>, Ilham Zulfahmi<sup>3)</sup>

<sup>1</sup>Program Studi Aquakultur, Fakultas Pertanian, Universitas Almuslim, Jalan Almuslim, Kabupaten Bireuen, Aceh

<sup>2</sup>Program Studi Pendidikan Biologi, Fakultas Keguruan dan Ilmu Pendidikan, Universitas Almuslim, Jalan Almuslim, Kabupaten Bireuen, Aceh

<sup>3</sup>Program Studi Biologi, Fakultas Sains dan Teknologi, Universitas Islam Negeri Ar-Raniry, Darussalam, Banda Aceh  
Email: drh.yusrizal.akmal.msi@gmail.com

### ABSTRAK

Penelitian ini bertujuan mendeskripsikan karakteristik morfometrik dan osteologi ikan keureling, *Tor tambroides* (Bleeker, 1854). Tahapan pembuatan preparat osteologi, dilakukan di Laboratorium Matematika dan Ilmu Pengetahuan Alam, Universitas Al Muslim Kabupaten Bireuen. Identifikasi terminologi osteologi ikan dilakukan di Laboratorium Terpadu Biologi, Program studi Biologi, Fakultas Sains dan Teknologi, Universitas Islam Negeri Ar-Raniry. Pengukuran karakter morfometrik ikan dilakukan berdasarkan persamaan Schindler dan Schmid (2006). Pembuatan preparat skeleton dilakukan secara fisik dan kimiawi, sedangkan penamaan setiap bagian skeleton dilakukan dengan cara membandingkan kemiripan bentuk dan letak dari setiap bagian tulang ikan yang telah diteliti sebelumnya, baik dari famili yang sama maupun dari famili yang berbeda. Hasil penelitian menunjukkan karakteristik morfologi yang khas pada ikan keureling di antaranya adalah letak mulut terminal dengan bentuk mulut dan bibir terdapat lipatan kulit yang terjumbai dan bisa disembulkan, bentuk moncong cembung serta memiliki dua pasang sungut pada rahang atas. Osteologi ikan keureling terdiri dari *skeleton axial* dan *skeleton appendicularis*. *ossa cranium*, *ossa vertebrae*, *ossa costae*, *urostylus vertebralis* termasuk dalam *skeleton axial*, sedangkan *ossa appendicularis* terdiri dari sepasang sirip dada, sepasang sirip perut, sirip punggung, sirip anal dan sirip ekor.

**Kata Kunci:** Morfometrik, osteologi, tulang, *skeleton axial*, *skeleton appendicularis*.

### PENDAHULUAN

Ikan keureling (*Tor tambroides*, Bleeker 1854) termasuk kedalam kelompok siprinid air tawar penting di wilayah perairan Indonesia dan Malaysia. Di Indonesia terdapat empat jenis yang termasuk populasi jenis ikan ini, yaitu: *Tor tambroides*, *Tor douronensis* dan *Tor soro* (Kottelat *et al.*, 1993). Ikan dari genus ini memiliki potensi yang baik dalam industri akuakultur (Ingram *et al.*, 2005), baik sebagai ikan hias (Ng 2004) maupun ikan konsumsi. Populasi ikan keureling dikhawatirkan telah mendekati kepunahan. Hal ini disebabkan tangkap lebih, kerusakan hutan, kegiatan antropogenik, fluktuasi debit air, dan alih fungsi lahan serta belum ada kegiatan budidaya (Haryono dan Subagja, 2008; Sikder *et al.*, 2012; Ali *et al.*, 2013). Data dasar biologi dan ekologi dari ikan ini juga belum banyak diketahui.

Setiap spesies mempunyai karakteristik morfologi dengan ciri-ciri khusus yang dapat menjadi pembeda antara satu spesies dengan spesies lainnya. Beberapa karakter morfometrik yang sering diukur antara lain panjang total, panjang baku, panjang cagak, tinggi dan lebar badan, tinggi dan panjang sirip, dan diameter mata (Parin, 1999). Adanya perbedaan karakteristik morfologi pada setiap spesies dapat menjadi suatu petunjuk mengenai habitat dan gaya adaptasinya dengan lingkungan (Bhagawati *et al.*, 2013). Karakteristik morfologi merupakan hasil dari ekspresi fenotip yang dihasilkan oleh suatu gen, sehingga analisis morfometrik juga dapat digunakan untuk mengukur efek genetik terhadap suatu spesies (Kusrini *et al.*, 2008).

Ikan dideskripsikan memiliki struktur morfologi tulang rangka yang kompleks dan

sangat kinetik (Ferry-Graham dan Lauder 2001). Tulang rangka (skeleton) pada ikan terdiri dari *skeleton axial* terbagi atas tulang tengkorak (*ossa cranium*), tulang belakang (*ossa vertebrae*), tulang rusuk (*ossa costae*) dan sirip medial (*pinna medial*). Skeleton *appendicularis* terdiri dari sirip dada (*pinna pectoralis*), sirip perut (*pinna pelvic*) dan jari-jari sirip (*pinnae*) (Löw *et al.*, 2016).

Sistem skeleton tengkorak ikan teleost dewasa diketahui terdiri atas sekitar 60 bagian tulang yang saling berhubungan (Aerts, 1991). Tulang tengkorak terbagi atas beberapa bagian yaitu bagian neurocranium yang terdiri atas tulang-tulang ethmoid, orbital, occipital, bagian rahang yang terdiri atas tulang-tulang rahang atas dan bawah, bagian suspensorium bagian operkular, bagian branchial dan bagian arcus hyoid (Nikmehr *et al.*, 2016). Umumnya ikan memiliki dua sirip berpasangan dan tiga sirip tunggal. Sirip berpasangan terdiri dari sirip dada (*pinna pectoralis*) dan sirip perut (*pinna pelvis*) (Lauder dan Madden 2007), sedangkan sirip tunggal terdiri dari sirip punggung (*pinna dorsalis*), sirip anal (*pinna analis*), dan sirip ekor (*pinna caudalis*) (Cardeira *et al.* 2012).

Mayoritas penelitian ikan keureling saat ini mengarah pada upaya konservasi dan domestikasi (Haryono. 2006; Muchlisin *et al.* 2015). Salah satu data yang diperlukan untuk mewujudkan hal tersebut adalah data mengenai karakter morfometrik serta morfologi skeleton ikan keureling. Penelitian ini bertujuan untuk

mendeskripsikan karakteristik morfometrik dan osteologi ikan keureling (*Tor tambroides*).

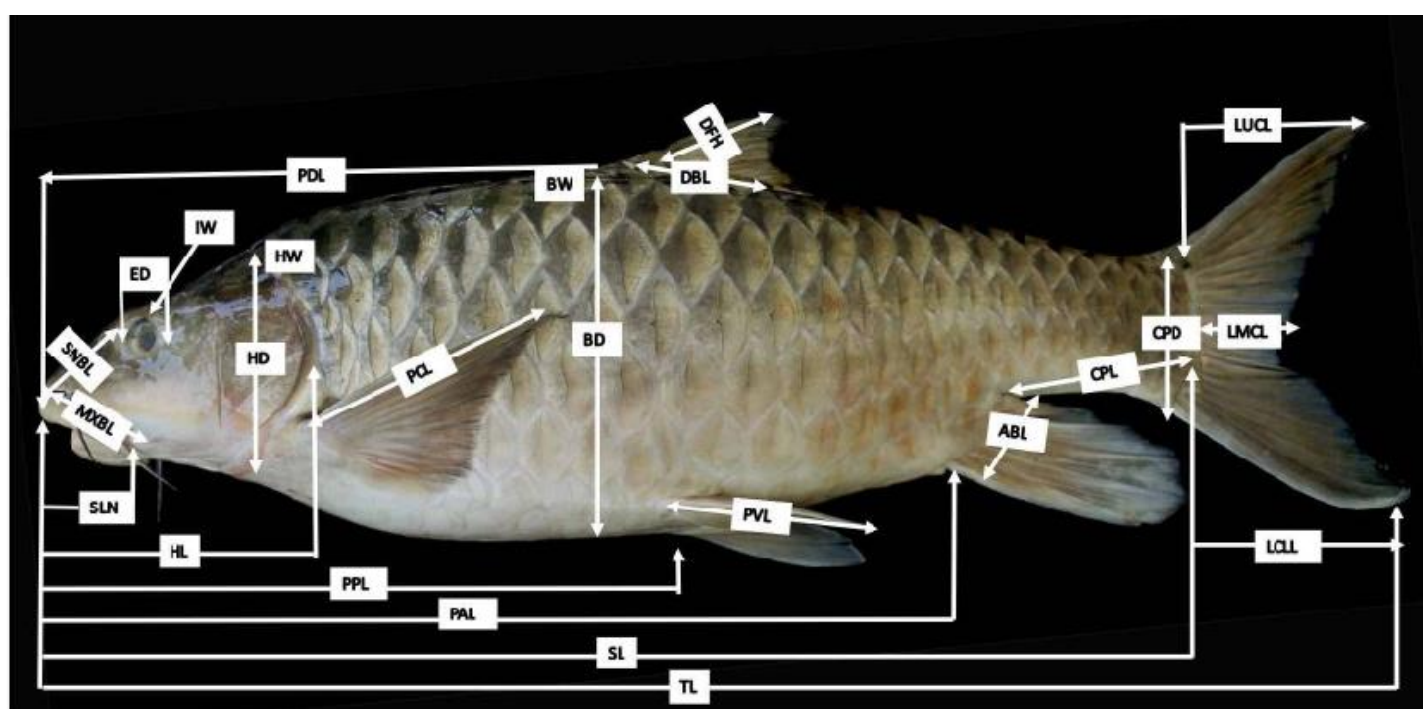
## METODE PENELITIAN

Penelitian ini dilaksanakan mulai bulan Februari sampai dengan Juni 2018. Tahapan penelitian meliputi preparasi sampel, pembuatan preparat skeleton dan identifikasi terminologi skeleton. Tahapan pembuatan skeleton anggota gerak, dilakukan di Laboratorium Matematika dan Ilmu Pengetahuan Alam, Universitas Al Muslim Kabupaten Bireuen, sedangkan identifikasi terminologinya dilakukan di Laboratorium Terpadu Biologi, Program studi Biologi, Fakultas Sains dan Teknologi, Universitas Islam Negeri Ar-Raniry.

Contoh ikan keureling yang digunakan pada penelitian ini berasal dari pedagang ikan di wilayah aliran sungai Tangse Kabupaten Pidie, Provinsi Aceh. Contoh ikan memiliki bobot  $\pm 5$  kg dengan panjang total 60 cm. Jumlah ikan yang berhasil dikoleksi sebanyak dua ekor dalam keadaan mati segar untuk selanjutnya diangkut ke laboratorium.

### Identifikasi Morfologi

Identifikasi morfologi ikan dilakukan dengan menggunakan pengukuran karakter morfometrik. Pengukuran karakter morfometrik dan perhitungan karakter morfometrik ikan mengacu kepada Smith (1945) dan Haryono (2001). Skema pengukuran morfometrik ikan keureling disajikan pada Gambar 1.



**Gambar 1.** Pengukuran karakter morfometrik ikan keureling meliputi panjang dasar sirip anal (ABL), tinggi badan (BD), lebar badan (BW), tinggi pangkal ekor (CPD), panjang pangkal ekor (CPL), panjang dasar sirip dorsal (DBL), tinggi sirip dorsal (DFH), diameter mata (ED), tinggi kepala (HD), panjang kepala (HL), lebar kepala (HW), jarak antar mata (IW), panjang sirip ekor bagian bawah (LCLL), panjang sirip ekor bagian tengah (LMCL), panjang sirip ekor bagian atas (LUCL), panjang sungut rahang atas (MXBL), panjang sebelum sirip anal (PAL), panjang sirip dada (PCL), panjang sebelum sirip dorsal (PDL), panjang sebelum sirip perut (PPL), panjang sirip perut (PVL), panjang standar (SL), panjang sungut moncong (SNBL), panjang moncong (SNL), panjang total (TL).

Sebagai pendukung data karakter morfologi ikan, dilakukan juga analisis terhadap bentuk tubuh, bentuk sirip ekor, tipe sisik, letak mulut ikan, letak sirip perut terhadap sirip dada, bentuk sirip dorsal panjang dan tersusun dari jari-jari lemah dan jari-jari keras, bentuk mulut, pigmentasi sisik (Rahayu *et al.*, 2013) serta ada tidaknya noktah hitam dibagian *caudal peduncle* (batang ekor). Sampel diukur menggunakan *caliper* dengan ketelitian 0.01 mm.

#### **Pembuatan preparat osteologi ikan keureling**

Pembuatan preparat tulang dilakukan secara fisik dan kimiawi. Tahapan fisik diawali dengan meletakkan ikan keureling dengan posisi kepala di kiri dan ekor di kanan. Sisik ikan dihilangkan dengan menggunakan pisau atau pinset. Otot dan sisik ikan disiram dengan air panas, sehingga melepuh dan berwarna putih matang. Penyiraman air panas dilakukan secara perlahan agar tulang tidak rapuh. Otot pada tubuh ikan dibersihkan dengan pinset dan pisau. Sisa daging pada tulang ikan dibersihkan dengan menggunakan sikat halus.

Tahapan kimiawi diawali dengan merendam preparat tulang kedalam formalin 10% selama tujuh hari. Hal ini bertujuan agar tidak terjadi perbusukan pada tulang-tulang rawan. Selanjutnya dilakukan perendaman dalam larutan etanol 100% selama 24 jam guna menghilangkan air dan sisa lemak yang melekat pada preparat tulang (Taylor & Van Dyke 1985). Preparat tulang hasil pengawetan dijemur dibawah sinar matahari selama tujuh hari. Setelah melewati proses penjemuran, tulang akan berwarna tulang dilakukan menggunakan sikat dengan bulu halus untuk kemudian dilapisi dengan cat *spray pilox clear transparan* dan dijemur kembali selama tiga hari. Apabila ada

potongan tulang yang terlepas, ditempel dengan menggunakan perekat pada sendi asalnya. Preparat skeleton dimasukkan ke dalam wadah, diikat, dan direkat agar tidak lepas.

#### **Identifikasi terminologi osteologi**

Preparat *skeleton axial* dan *skeleton appendicularis* yang telah bersih dirangkai menjadi satu kesatuan untuk dianalisis setiap bagian-bagiannya. Pemberian nama nomenklatur berdasarkan Lepiksaar (1994), serta struktur penyusun tulang diberi nama berdasarkan Hilton dan Stevenson (2013), Jalili *et al.* (2015), Nasri *et al.* (2016). Pemotretan osteologi dilakukan dengan menggunakan kamera *Canon EOS 700D*. Gambar yang diperoleh diolah dengan menggunakan *Adobe Photoshop CS3*. Semua hasil pengamatan dianalisis secara deskriptif dan disajikan dalam bentuk gambar.

#### **HASIL DAN PEMBAHASAN**

Uji morfometrik digunakan untuk mendeskripsikan bentuk morfologi skeleton ikan keureling, serta berguna dalam pengujian yang dapat membedakan bentuk kombinasi dengan statistik multivariat. Ikan yang memiliki kekerabatan yang dekat secara taksonomi umumnya akan memiliki bentuk morfologi yang hampir serupa. Jumlah karakter morfometrik ikan keureling yang diukur berjumlah 25 karakter. Nilai transformasi dari pengukuran morfometrik diukur berdasarkan persamaan Schindler dan Schmid (2006). Nilai karakter morfometrik dari ikan keureling disajikan pada Tabel 1.

Tabel 1. Nilai Karakter Morfometrik Ikan Keureling

Karakter Morfometrik		Hasil Rata-Rata	Tranformasi Morfometrik
Lambang	Keterangan	( cm )	( % )
ABL	Panjang Dasar Sirip Anal	5,07	8,25
BD	Tinggi Badan	16,61	27,05
BW	Lebar Badan	9,86	16,06
CPD	Tinggi Pangkal Ekor	6,37	10,36
CPL	Panjang Pangkal Ekor	11,93	19,43
DBL	Panjang Dasar Sirip Dorsal	7,89	12,85
DFH	Tinggi Sirip Dorsal	10,89	17,73
ED	Diameter Mata	1,82	2,96
HD	Tinggi Kepala	10,46	17,03
HL	Panjang Kepala	13,55	22,06
HW	Lebar kepala	7,17	11,68
IW	Jarak antar Mata	4,77	7,77
LCLL	Panjang Sirip Ekor bagian Bawah	19,44	31,65
LMCL	Panjang Sirip Ekor bagian Tengah	4,81	7,82
LUCL	Panjang Sirip Ekor bagian Atas	14,08	22,92
MXBL	Panjang Sungut Rahang Atas	5,72	9,31
PAL	Panjang sebelum Sirip Anal	35,08	57,12
PCL	Panjang Sirip Dada	8,16	13,28
PDL	Panjang Sebelum Sirip Dorsal	26,61	43,33
PPL	Panjang sebelum Sirip Perut	26,46	43,08
PVL	Panjang Sirip Perut	10,55	17,17
SL	Panjang Standar	49,60	80,76
SNBL	Panjang Sungut Moncong	5,04	8,21
SNL	Panjang Moncong	4,42	7,19
TL	Panjang Total	61,41	100,00

### Karakteristik Morfometrik Ikan Keureling (*Tor tambroides*)

Secara visual, ikan keureling memiliki cuping berukuran sedang pada bibir bawah tetapi tidak menyentuh ujung bibir, jari-jari terakhir sirip punggung yang mengeras lebih

pendek dari pada kepala tanpa moncong. Sirip punggung memiliki bentuk yang licin, kepala tidak berkerucut, antara garis rusuk dan sirip punggung terdapat tiga setengah baris sisik (Gambar 2).



**Gambar 1.** Ikan keureling, *Tor tambroides* (Bleeker 1854), Skala bar: 1 cm

Karakteristik morfologi ikan keureling diantaranya adalah memiliki bentuk tubuh *compressed* (torpedo), letak mulut ikan terminal dengan bentuk mulut dan bibir yang khas yakni terdapat lipatan kulit yang terjumbai serta bisa

disembulkan, bentuk moncong cembung serta memiliki dua pasang sungut pada rahang atas (Gambar 2). Tipe sisik ikan keureling sikloid berjumlah 353-423 dan memiliki banyak pigmen karotenoid yang memberikan warna

terang dan putih, kekuningan atau keemasan serta bagian punggungnya berwarna gelap, jumlah sisik sepanjang gurat sisi sebanyak 23-25 buah.

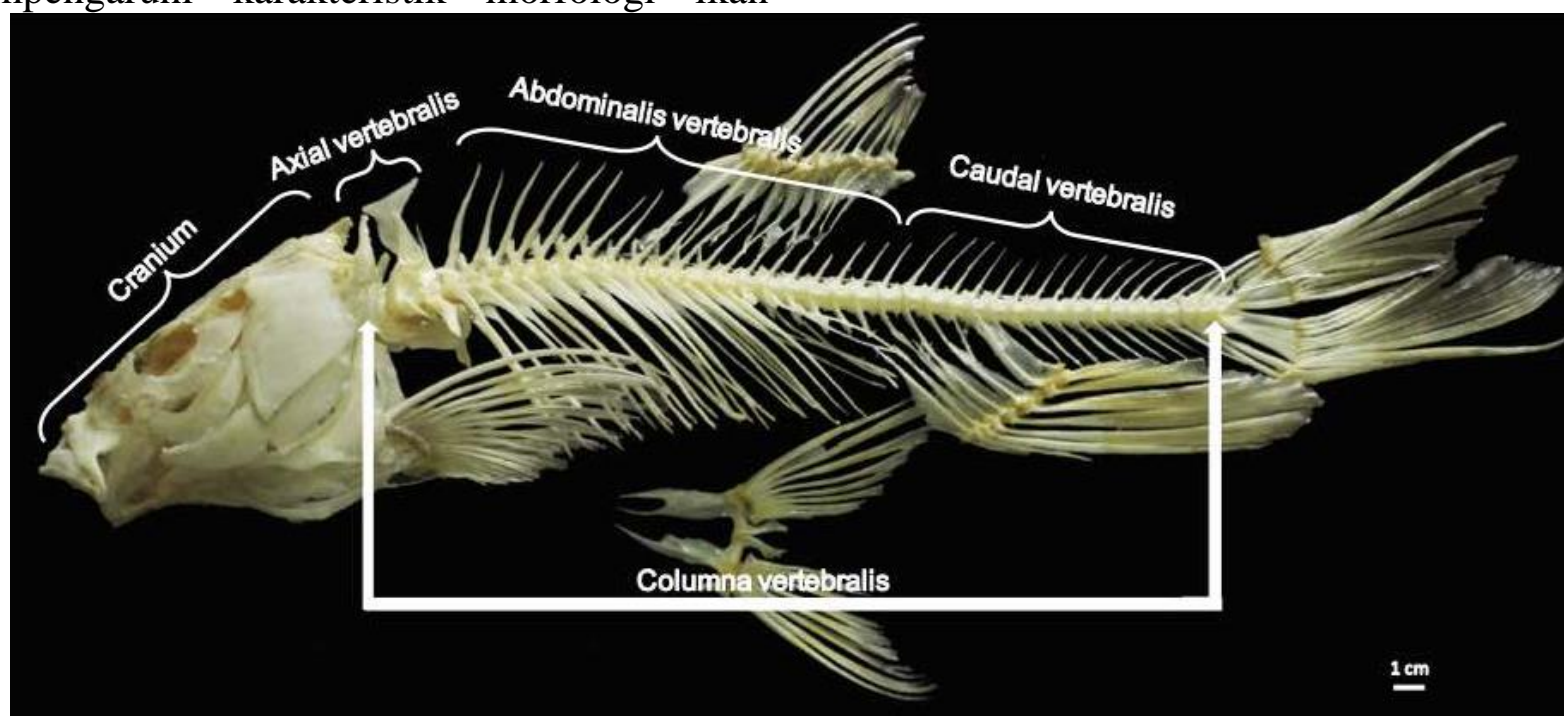
Letak sirip perut terhadap sirip dada subabdominal, bentuk sirip dorsal memanjang dengan jari-jari keras dan lemah serta bentuk sirip ekor bercagak dua (*forked*). Konfirmasi kunci identifikasi sesuai dengan ikan keureling (*Tor tambroides*) di aliran sungai Tangse, Kecamatan Tangse, Kabupaten Pidie, Aceh Weber dan Beaufort (1916); Saanin (1984) ; Kottelat *et al.* (1993). Ikan keureling memiliki karakter panjang pangkal ekor yang lebih panjang dibandingkan dengan ikan Nila, Mujair, Sepat siam, Gurami dan Gabus. Akan tetapi sebaliknya ikan Keureling memiliki karakter panjang moncong, panjang sirip perut, panjang sirip dada dan tinggi kepala yang lebih pendek dibandingkan dengan ikan nila, mujahir dan gurami (Khayra *et al.*, 2016).

Karakteristik morfometrik ikan tidak hanya dipengaruhi oleh faktor genetiknya, akan tetapi juga dipengaruhi oleh faktor lingkungan. Beberapa faktor lingkungan yang mempengaruhi karakteristik morfologi ikan

adalah temperatur, salinitas, oksigen terlarut, radiasi, kedalaman air, kecepatan arus, dan ketersediaan makanan (Antonucci *et al.*, 2012). Teletchea (2009) mengungkapkan bahwa perubahan morfologi yang terjadi pada ikan akibat faktor lingkungan terkadang menjadi kesulitan bagi peneliti dan mengidentifikasi suatu jenis spesies ikan. Sehingga perlu pendekatan/metode tambahan lainnya untuk mendalami taxonomi suatu jenis species ikan berupa analisis gen (Dawnay *et al.*, 2007).

### Karakteristik Osteologi Ikan Keureling (*Tor tambroides*)

Osteologi ikan keureling merupakan sekumpulan tulang-tulang yang saling berhubungan untuk melakukan suatu gerakan dengan bantuan otot. Kajian morfologi osteologi ikan bertujuan untuk memahami hubungan taksonomik dan filogenetik antarspesies ikan (Mafakheri *et al.* 2015; Jalili *et al.* 2015). Osteologi ikan keureling terbagi dalam dua bagian yaitu terdiri dari *skeleton axial* dan *skeleton appendicularis* (Gambar 3).



**Gambar 3.** Morfologi *skeleton axial* ikan keureling tampak lateral. Skala bar: 1 cm.

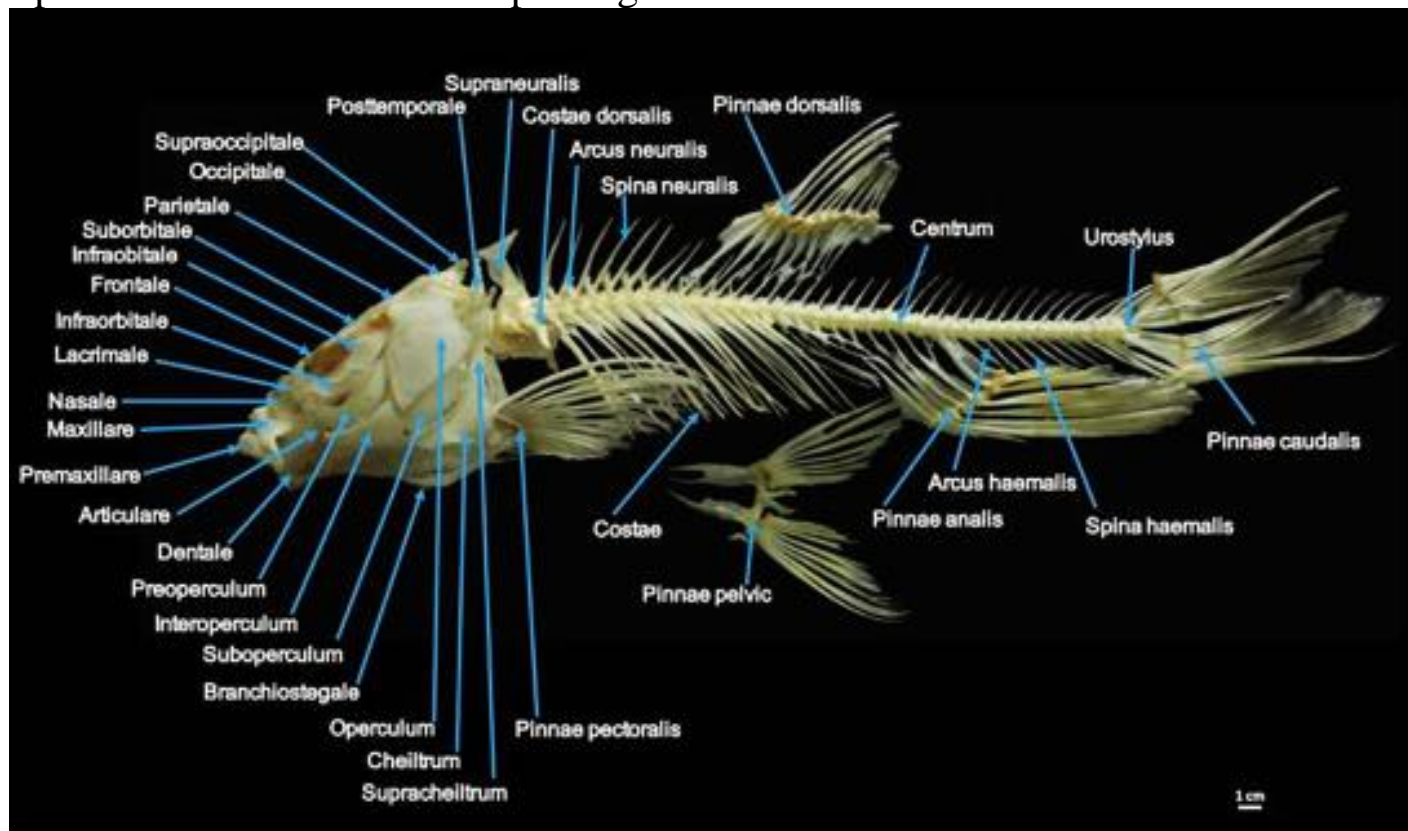
*Ossa cranium* merupakan kumpulan tulang yang terletak di daerah anterior yang merupakan *skeleton axial*. Bagian *ossa cranium* bagian dorsal terdiri dari *os premaxillare*, *os maxillare*, *os nasale*, *os lacrimale*, *os infraorbitale*, *os frontale*, *os parietale*, *os*

*temporale* dan *os occipitale*. Bagian *ossa cranium* bagian ventral terdiri dari *ossa dentale*, *os articulare*, *ossa branchiostegale*, *os preoperculum*, *os interoperculum*, *os suboperculum* dan *os operculum* (Gambar 4). Rahang bawah terdiri dari *ossa dentale* dan *os*

*articulare* sedangkan rahang bawah terdiri dari *os premaxillare* dan *os maxillare*.

Ikan memiliki tengkorak yang merupakan bentuk yang kompleks dan sangat kinetic menjadi satu kesatuan sehingga terbentuk seperti satu tulang yang kompak (Ferry-Graham dan Lauder, 2001). Selain itu, ontogeni tengkorak dapat memberikan informasi penting

mengenai asal tulang dari awal perkembangannya hingga dewasa (Bogutskaya *et al.*, 2008). Tengkorak juga memiliki fungsi yang penting, yaitu sebagai pelindung otak dan beberapa alat indera seperti penglihatan, penciuman, dan pendengaran (Warwick dan Williams 1973).



**Gambar 4.** Terminologi osteologi ikan keuleling tampak lateral. Skala bar: 1 cm

Ikan keuleling memiliki empat tulang *axial vertebralis* yang termasuk dalam tulang Weber (*Weberian apparatus*), 19 *ossa abdominal vertebralis*, 18 pasang *ossa costae*, 16 *ossa caudal vertebralis* dan satu *os urostylus vertebralis* (Gambar 2). Leprevost dan Sire (2014) menyebutkan bahwa profil morfologi *ossa vertebralis* yang dimiliki ikan sangat memengaruhi kecepatan dan gaya renang ikan tersebut.

Menurut Bird dan Hernandez (2007), tulang Weber berhubungan langsung dengan gelembung renang dan pendengaran bagian dalam sedangkan lengkungan *ossa costae* pada ikan sangat dipengaruhi oleh kapasitas rongga abdominal dan gaya renang ikan (Takeuchi dan Hosoya 2011). Menurut Enghoff (1991), jumlah *ossa vertebralis* pada setiap famili ikan sangat dipengaruhi oleh bentuk morfologi, sifat hidup, umur dan kemampuannya berevolusi. Ikan yang hidup pada perairan berarus deras umumnya memiliki jumlah *ossa verterbrae* yang lebih

tinggi, dengan bentuk *ossa costae* yang lebih pendek dan tidak melengkung sempurna dibandingkan dengan ikan yang hidup pada perairan relatif tenang (Liem *et al.* 2001, Leprevost dan Sire 2014).

*Skeleton appendicularis* ikan keuleling terdiri dari sepasang sirip dada (*pinna pectoralis*), sepasang sirip perut (*pinna pelvis*), sirip punggung (*pinna dorsalis*), sirip anal (*pinna analis*) dan sirip ekor (*pinna caudalis*) (Gambar 4). Sirip dada terletak pada bagian posterior dari *ossa operculum* dengan posisi latero-ventral dari tulang belakang (*ossa vertebralis*). Sirip punggung terletak pada bagian dorsal, sirip perut dan sirip anal terletak pada bagian ventral, sedangkan sirip ekor terletak pada bagian posterior dari tulang belakang (*ossa vertebralis*). Menurut Standen (2011) ikan menggantungkan 20% pergerakan dan dorongannya pada sirip. Umumnya ikan memiliki dua sirip berpasangan dan tiga sirip tunggal. Sirip berpasangan terdiri dari sirip dada

dan sirip perut (Lauder & Madden 2007), sedangkan sirip tunggal terdiri dari sirip punggung, sirip anal, dan sirip ekor (Cardeira *et al.* 2012).

## KESIMPULAN

Karakteristik morfologi yang khas pada ikan keureling diataranya adalah letak mulut ikan terminal dengan bentuk mulut dan bibir yang khas yakni terdapat lipatan kulit yang terjumbai serta bisa disembulkan, bentuk moncong cembung serta memiliki dua pasang sungut pada rahang atas dengan sisik berwarna terang dan putih, kekuningan atau keemasan ini merupakan penanda dari sub famili Cprinidae khususnya genus *Tor*. Osteologi ikan keureling terdiri dari *skeleton axial* dan *skeleton*

*appendicularis*. *Ossa cranium*, *ossa verterbrae*, *ossa costae*, *urostylus vertebralis* termasuk dalam *skeleton axial*, sedangkan *ossa appendicularis* terdiri dari sepasang sirip dada, sepasang sirip perut, sirip punggung, sirip anal dan sirip ekor.

## UCAPAN TERIMAKASIH

Ucapan terima kasih disampaikan kepada Direktorat Riset Dan Pengabdian Kepada Masyarakat, Kementerian Riset, Teknologi, dan Pendidikan Tinggi Republik Indonesia yang telah mendanai penelitian ini melalui skema “Penelitian Dosen Pemula (PDP) 2018” (SK No.0045/E3/LL/2018).

## DAFTAR PUSTAKA

- Aerts, P. 1991. Hyoid morphology and movements relative to abducting forces during feeding in *Astatotilapia elegans* (Teleostei, Cichlidae). *Journal of Morphology*, 208(3): 323 – 345.
- Ali, S., Barat, A., Kumar, P., Sati, J., Kumar, R., dan Haldar, R.S. 2013. Study of length-weight relationship and condition factor for the golden mahseer, *Tor puttiora* from Himalayan rivers from India. *Journal of Environmental Biology*, 35: 225-228.
- Antonucci, F., Boglione, C., Cerasari, V., Caccia, E., Costa, C. 2012. External shape analyses in *Atherina boyeri* (Risso, 1810) from different environments. *Italian journal of zoology*, 79(1), 60-68.
- Bhagawati, D., Abulias, M.N., dan Amurwanto, A. 2013. Fauna ikan *siluriformes* dari Sungai Serayu, Banjarnegara, dan Tajum di Kabupaten Banyumas. *Jurnal MIPA*, 36(2):112-122.
- Bird, N.C., Hernandez, L.P. 2007. Morphological variation in the weberian apparatus of Cypriniformes. *Journal of Morphology*, 268(9): 739 – 757.
- Bogutskaya, N.G., Naseka, A.M., Golovanova, I.V. 2008. Descriptive osteology of *Gymnocorymbus ternetzi* (Teleostei: Characiformes: Characidae). *Zoosystematica Rossica*, 17(2), 111-128.
- Cardeira, J., Valles, R., Dionisio, G., Estevez, A., Gisbert, E., Pousao-Ferreira, P., Cancela, M.L., Gavaia, P.J. 2012. Osteology of the axial and appendicular skeletons of the meagre *Argyrosomus regius* (Sciaenidae) and early skeletal development at two rearing facilities. *Journal of Applied Ichthyology*, 28(12): 464–470 .
- Dawnay, N., Ogden, R., McEwing, R., Carvalho, G.R., Thorpe, R.S. 2007. Validation of the barcoding gene COI for use in forensic genetic species identification. *Forensic science international*, 173(1), 1-6.
- Enghoff, I.B. 1991. Mesolithic eel-fishing at Bjornsholm, Denmark, spiced with exotic species. *Journal of Danish Archaeology*, 10(1): 105-118.
- Ferry-Graham, L.A., Lauder, G.V. 2001. Aquatic prey capture in ray-finned fishes: a century of progress and new directions. *Journal of Morphology*, 248(2): 99-119.
- Haryono, Subagja, J. 2008. Populasi dan habitat ikan tambra, *Tor tambroide* (Bleeker, 1854) di perairan kawasan Pegunungan Muller Kalimantan Tengah. *Biodiversitas*, 9(4): 306-309.
- Haryono. 2001. Variasi Morfologi dan Morfometri Ikan Dokun (*Puntius lateristriga*) di Sumatera. *Biota* 6(3): 109-116.
- Haryono. 2006. Aspek biologi ikan tambra (*Tor tambroides* Blkr.) yang eksotik dan langka

- sebagai dasar domestikasi. *Biodiversitas*. 7(2) : 195-198.
- Hilton, E.J., Stevenson, D.E. 2013. Osteology of the Prowfish, *Zaprora silenus* (Cottiformes: Zoarcoidei: Zaproridae). *Journal of Morphology*, 274(10): 1143 – 1163.
- Ingram, B.A., Sungan, S., Gooley, G.J., Sim, Y.S., Tinggi, D., de Silva S.S. 2005. Induced spawning, larval development and rearing of two indigenous Malaysian Mahseer, *Tor tambroides* and *Tor douronensis*. *Aquaculture Research*, 36(10): 1001-1014.
- Jalili, P., Eagderi, S., Nikmehr, N., Keivany, Y. 2015. Descriptive osteology of *Barbus cyri* (Teleostei: Cyprinidae) from southern Caspian Sea basin. *Iranian Journal of Ichthyology*, 2(2): 105-112.
- Khayra, A., Muchlisin, Z.A., Sarong M.A. 2016. Morfometrik lima species ikan yang dominan tertangkap di Danau Aneuk Laot, Kota Sabang. *DEPIK Jurnal Ilmu-Ilmu Perairan, Pesisir dan Perikanan*, 5(2).
- Kottelat, M., Whitten, A.J., Kartikasari, S.N., dan Wirjoatmodjo, S., 1993. Freshwater Fishes of Western Indonesia and Sulawesi. Periplus Edition (HK) and EMDI Project. Indonesia. 68p.
- Kusrini, E., Hadie, W., Alimuddin, Sumandinata, K., Sudrajat, A., 2008. Studi morfometrik udang jerbung (*Fenneropenaeus merguensis de Man*) dari beberapa populasi di perairan Indonesia. *Jurnal Riset Akuakultur*, 4(1): 15-21.
- Lauder, G.V., Maddenv, P.G.A. 2007. Fish locomotion: kinematics and hydrodynamics of flexible foil-like fins. *Exp Fluids*, 43: 641–653.
- Lepiksaar, J. 1994. Introduction to osteology of fishes for paleozoologists. *J. Lepiksaar.–Göteborg*. 71-79 p
- Leprevost, A., Sire, J.Y. 2014. Architecture, mineralization and development of the axial skeleton in Acipenseriformes, and occurrences of axial anomalies in rearing conditions; can current knowledge in teleost fish help?. *Journal of Applied Ichthyology*, 30(4): 767 – 776.
- Liem, K., Bemis, W., Walker, W.F, Grande, L. 2001. Chapter 8: The postcranial skeleton: The axial skeleton. In:Lewis T (ed). *Functional Anatomy of the Vertebrates: An Evolutionary Perspective*. Emily Barrosse. Orlando. 269–293 p.
- Lów, P., Molnár, K., Kriska, G.. 2016. Atlas Of Animal Anatomy And Histology. Springer. 17 p.
- Mafakheri, P., Eagderi, S., Farahmand, H, Mousavi-Sabet, H. 2015. Osteological structure of Kiabi loach, *Oxynoemacheilus kiabii* (Actinopterygii: Nemacheiliidae). *Iranian Journal of Ichthyology*, 1(3): 197 – 205.
- Muchlisin, Z.A., Batubara, A.S., Siti-Azizah, M.N', Adlim, M., Hendri, A., NurFadli., Muhammadar, A.A., Sugianto, S. 2015. Feeding habit and length weight relationship of keureling fish, *Tor tambra Valenciennes, 1842* (Cyprinidae) from the western region of Aceh Province, Indonesia. *Biodiversitas*, 16(1): 89 – 94.
- Nasri, M., Eagderi, S., Farahmand, H. 2016. Descriptive and comparative osteology of Bighead Lotak, *Cyprinion milesi* (Cyprinidae: Cypriniformes) from southeastern Iran. *Vertebrate-Zoology*, 66(3): 251 – 260.
- Ng C.K. 2004. Kings of the Rivers: Mahseer in Malaysia and the Region. Inter Sea Fishery (M), Kuala Lumpur. 17 p.
- Nikmehr, N., Eagderi, S., Jalili, P. 2016. Osteological description of *Barbus lacerta* Heckel, 1843 (Cyprinidae) from Tigris basin of Iran. *Journal of Entomology and Zoology Studies*, 4(4): 473-477.
- Parin, N.V. 1999. Exocoetidae. In: Carpenter KE, NiemVH. 1999. FAO Species Identification Guide for Fishery Purposes. The Living Marine Resources of the Western Central Pacific. Volume 4. Bony Fishes Part 2 (Mugilidae to Carangidae). Food and Agriculture Organization of the United Nations, Rome.2162-2179 p.
- Rahayu, D.A., Listyorini, D., Ibrohim, I. 2013. Morphological Study for Identification Improvement of Poeciliidae Family Based on Gonopodium Structures and Morphometric Analysis. *Journal of Tropical Life Science*, 3(2), 91-95.
- Saanin, H. 1984. Taksonomi dan Kunci Identifikasi Ikan. Bina Cipta. Jakarta. 520 p.
- Schindler, I., Schmidt, J. 2006. Review of the mouthbrooding Betta (Teleostei, Osphronemidae) from Thailand, with descriptions of two new species. *Zeitschrift fur Fischkunde*, (8): 47-69.



- Sikder, M.T., Yasuda, M., Yustiawati., Syawal, S.M., Saito, T., Tanaka, S., dan Kurasaki, M. 2012. Comparative Assesment on water quality in the major rivers of Dhaka and West Java. *International Journal of Environmental Protection (IJEP)*, 2(4): 8-13.
- Smith, H.M. 1945. The freshwater fishes of Siam or Thailand. In: Bulletin United States National Museum No. 188. Washington, D.C.: United States National Museum.
- Standen, E.M. 2011 Buoyancy, Locomotion, and Movement in Fishes, Paired Fin Swimming. Elsevier Inc, McGill University, Canada. 564 p.
- Takeuchi, H., Hosoya, K. 2011. Osteology of *Ischikauia steenackeri* (Teleostei: Cypriniformes) with comments on its systematic position. *Ichthyological Research*, 58(1): 10-18.
- Taylor, W.R., Van Dyke, C.C. 1985. Revised procedures for staining and clearing small fishes and other vertebrates for bone and cartilage study. *Cybium* 9 (2): 107–119.
- Teletchea, F. 2009. Molecular identification methods of fish species: reassessment and possible applications. *Reviews in Fish Biology and Fisheries*, 19 (3): 265.
- Warwick, R., Williams, P.L. 1973. Gray's Anatomy. Thirthy five Edition. Philadelphia (US): WB Saunders.
- Weber, M., Beaufort de L.F. 1916. The Fishes of the Indo-Australian Archipelago. Volume III. E. J. Brill, Leiden. 150 p.